.

REDUCE-FMR (Percutaneous Annuloplasty Reduces Regurgitation in Heart Failure Patients With Functional MR)

Dr. Barış Kılıçaslan

Bu çalışmanın sonucunda yeni perkütanöz implante edilebilen bir cihaz olan 'Carillon' ile kalp yetersizliğinde mitral anulus dilatasyonuna bağlı fonksiyonel mitral yetersizliği olan hastalarda 1 yıllık takip sonrasında kümülatif major olumsuz olaylarda değişiklik yapmadan mitral yetersizlik derecesini azalttığı gösterilmiştir.

'Carillon mitral kontur sistemi' juguler ven yoluyla distal ucu büyük kardiyak vene, proksimal çapası mitral anulusu gerecek şekilde proksimal koroner sinüse yerleştirilen bir cihazdır. Bu çalışmada 120 hasta kaydedilmiş. Bunun 90'a cihaz takılmış. 30 hasta kontrol grubu olarak alınmıştır. Çalışmaya dahil edilme kriteri olarak dilate iskemik ve non-iskemik kardiyomyopatili, orta ve ciddi fonksiyonel mitral yetersizliği (2,3,4) olan, NYHA II, III, veya IV efor kapasitesine sahip, LVEF<50%, LVED çapı > 55mm olan ve son 3 aydır kalp yetersizliği tedavisi ile stabil seyreden hastalar alınmıştır. Mitral anular kalsifikasyonu ve ciddi organik mitral kapak patolojisi olan hastalar çalışmadan dışlanmışlardır. Birincil etkinlik noktası olarak 1 yıl içinde regürjitan volümde ekokardiyografik olarak saptanan değişiklik alınmıştır. İkincil etkinlik sonlanım noktası son 1 yıl içinde kalp yetersizliği nedeniyle hastaneye yatış, regürjitan volümde değişiklik ve sol ventrikül sistol ve diyastol sonu volüm değişimi alınmıştır.

Güvenlik son noktası olarakta 1. ay ve 1. yıl sonunda büyük olumsuz olay (ölüm, miyokard enfarktüsü, cihaz embolizasyonu ve perkütan girişim veya cerrahi gerektiren cihaz kaybı..) alınmıştır.
Çalışma sonucunda 12 ay sonra major advers olay iki grup arasında benzer saptanmıştır (16.1%; 18.2%). Carillon uygulanan grupta regürjitan volümde 22% azalma olurken kontrol grubunda 8% artış saptanmıştır (p=0.03). (şekil 1) Ek olarak cihaz grubunda pozitif remodelingi yansıtan sol ventrikül sistol sonu ve diyastol sonu volümlerde düşme trendi saptanmıştır (şekil 2). Çalışmanın kısıtlılıkları olarak çalışmanın örnek büyüklüğü, ikincil klinik son noktaların (örn. Ölüm, QoL ve 6 dk yürüme testi) tedavi etkileri üzerinde kesin sonuçlar çıkarmak için çok küçük olduğu belirtilmiştir.

Çalışmanın tüm kısıtlılıklarına rağmen 1 yıl sonunda elde edilen regürjitan volümdeki azalma belirgindir. Güvenlik her iki grupta benzer saptanmış bununla beraber sol ventrikül sistol ve diyastol volümündeki azalma pozitif remodelingi göstermesi açısından umut verici bulunmuştur.

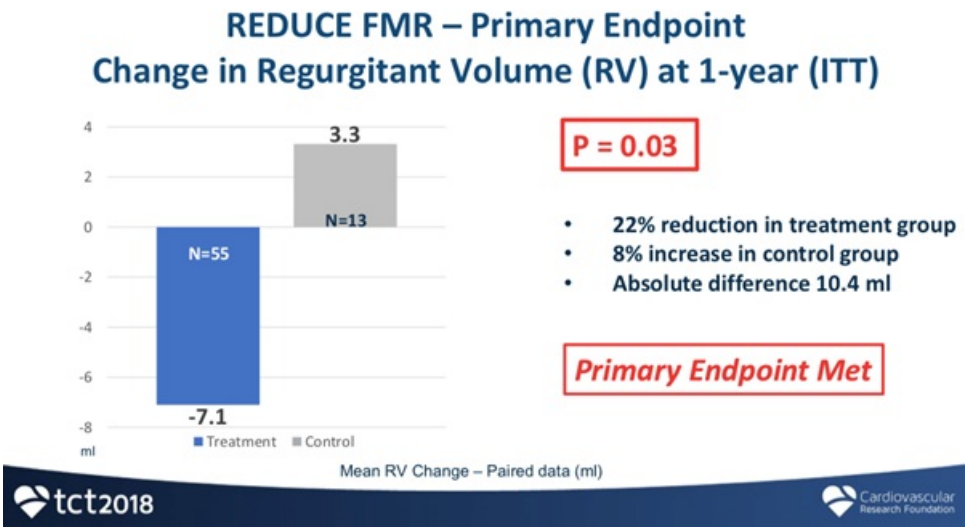

Şekil 1: Bir yıl sonunda regürjitan volümde değişim.

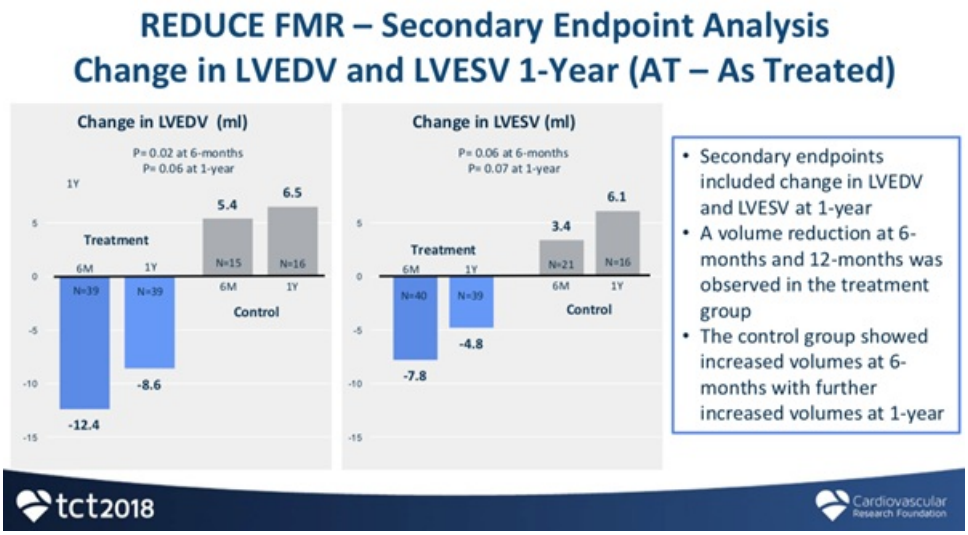

Şekil 2: Bir yıl takip sonrasında sol ventriküler sistol ve diyastol volümdeki değişim.